

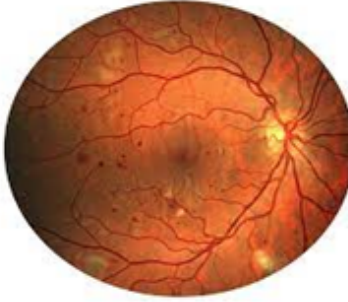Hasta Bilgileri

Tc Kimlik No :
Hasta Adı/Soyadı :
Doğum Tarihi :
Cinsiyeti :
Numarası :

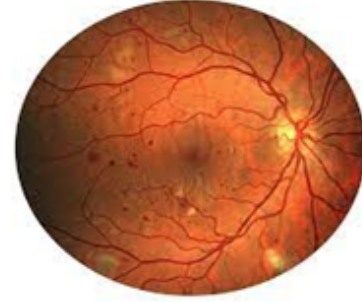
Genel Bilgiler

Doktor Adı :
Lokasyonu :
Retinow Kontrol No :
Tarih :

SONUÇ



Proliferatif olmayan retinopati – Proliferatif olmayan DR (NPDR), sinir lifi tabakası infarktlerinin (pamuk yünü lekeleri), intraretinal kanamaların ve sert eksudaların ve mikrovasküler anormalliklerin (mikroanevrizmalar, tıkalı damarlar ve dilate veya kıvrımlı damarlar dahil) değişik bir şekilde gösterilmesinden oluşur. makula ve arka retina. NPDR'de görme kaybı, öncelikle maküler ödem (ME) gelişimi yoluyla olur.



İleri diyabetik retinopati. Diyabetik retinopati, proliferatif diyabetik retinopati olarak bilinen bu daha şiddetli tipe ilerleyebilir. Bu tipte, hasarlı kan damarları kapanır ve retinada yeni, anormal kan damarlarının büyümesine neden olur. Bu yeni kan damarları kırılmandır ve gözünüzün merkezini dolduran berrak, jöle benzeri maddeye (vitreus) sızabilir.

Warning: This report is automatically generated using Retinow and only provides a Diabetic Retinopathy (DR) screening assessment. This screening does not take place of a regular eye examination for the purpose of assessing the presence of age-related macular degeneration, glaucoma, cataract, anterior segment diseases or other possible vision threatening conditions. For customer support, please email info@retinow.com.tr